



DIAGNÓSTICO DE SINUSITE ODONTOGÊNICA POR TOMOGRAFIA COMPUTADORIZADA DE FEIXE CÔNICO

DIAGNOSIS OF ODONTOGENIC SINUSITIS BY CONE-BEAM COMPUTED TOMOGRAPHY

Francielle Silvestre Verner¹, Rafael Binato Junqueira², Maria Augusta Portella Guedes Visconti³, Karina Lopes Devito⁴, Paulo Sérgio dos Santos D'Addázio⁵, Simone Maria Ragone Guimarães⁶

¹Mestre em Clínica Odontológica Faculdade de Odontologia (FO) – Universidade Federal de Juiz de Fora (UFJF) - Email:franverner08@gmail.com, ²Mestre em Clínica Odontológica FO/UFJF - Email:binatojunqueira@gmail.com, ³Mestre em Clínica Odontológica FO/UFJF - Email:gutavisconti@hotmail.com, ⁴Doutora em Radiologia Odontológica Faculdade de Odontologia de Piracicaba - FOP/UNICAMP. Professora Adjunta da Disciplina de Radiologia Odontológica da FO/UFJF - karina.devito@ufff.edu.br, ⁵Doutor em Ciências da Saúde Faculdade de Medicina – Universidade Federal do Rio de Janeiro, Professor do curso de especialização em Endodontia FO/UFJF – Email: pdaddazio@gmail.com, ⁶Doutora em Biopatologia Bucal FO – Universidade Estadual Paulista Júlio de Mesquita Filho (UNESP) – São José dos Campos. Professora do curso de especialização em Radiologia Odontológica e Imaginologia FO/UFJF - Email:sragone@hotmail.com ***Autor para correspondência:** Francielle Silvestre Verner Rua Madre Cecília, nº 1560, Apto 43, Bloco D, Centro, Piracicaba – SP. CEP: 13400-490 - Telefone: +55 19 98121-8882

RESUMO

O desenvolvimento de lesões periapicais em dentes próximos ou invaginados no seio maxilar (SM) pode provocar alterações inflamatórias na mucosa sinusal e levar ao desenvolvimento de sinusites. Exames por imagem que evidenciem os seios maxilares e estruturas anatômicas adjacentes, como dentes e cavidade nasal, são essenciais para um diagnóstico preciso de diferentes situações que podem levar ao desenvolvimento de sinusites. A tomografia computadorizada de feixe cônico (TCFC) evidencia as estruturas maxilofaciais nos planos axial, sagital e coronal, sem a sobreposição de estruturas contralaterais, representando uma importante ferramenta de diagnóstico. O objetivo no presente estudo foi ressaltar, por meio de um caso clínico, a importância da utilização da TCFC no diagnóstico de sinusite odontogênica. Paciente do gênero feminino, 51 anos, apresentava sinais e sintomas não responsivos ao tratamento convencional para sinusite. Por meio da TCFC foi possível confirmar a etiologia odontogênica da sinusite. Após a realização do tratamento proposto, constatou-se completa remissão dos sinais e sintomas. A TCFC deve ser o exame de escolha quando se

suspeita de sinusite de origem odontogênica, uma vez que possibilita a visualização tridimensional da região de interesse com elevada resolução espacial, detalhando as estruturas anatômicas envolvidas.

PALAVRAS-CHAVE: Diagnóstico, Sinusite Maxilar, Tomografia computadorizada de feixe cônico.

ABSTRACT

The development of periapical lesions in teeth that are close to the maxillary sinus (MS) may cause inflammatory changes in the sinus mucosa, and consequently the development of sinusitis. Image exams showing MS and adjacent anatomical structures, like teeth and nasal cavity, are essential to an accurate diagnosis of different situations that can lead to the development of sinusitis. Cone beam computed tomography (CBCT) shows maxillofacial structures in three planes of space, without overlapping contralateral structures, representing an important tool in diagnosis. The aim of the present study was to highlight, thorough a clinical case, the importance of CBCT in diagnosis of odontogenic sinusitis. Female patient, 51 years old, presented with signs and symptoms unresponsive to conven-

tional treatment for sinusitis. The CBCT exam allowed confirming the etiology of odontogenic sinusitis. After the realization of the appropriate treatment, it was found complete remission of signs and symptoms. CBCT is an important complementary method in diagnosis of odontogenic sinusitis, and should be the exam of choice, since it allows the visualization of three-dimensional region of interest, detailing the anatomical structures involved.

KEYWORDS: cone beam computed tomography, diagnosis, odontogenic sinusitis.

1 INTRODUÇÃO

O seio maxilar (SM) é o primeiro dos seios paranasais a se desenvolver, o que ocorre geralmente no quinto mês de gestação. Seu crescimento é lento e contínuo até os sete anos, idade na qual a expansão ocorre mais rapidamente até que todos os dentes permanentes tenham entrado em processo de erupção. É o maior dos seios paranasais e encontra-se localizado no centro da maxila. Consiste em uma cavidade pneumática revestida por epitélio colunar ciliado pseudoestratificado. Seus limites anatômicos estão determinados pela

cavidade nasal (parede medial), assoalho da órbita (parede superior) e o processo alveolar da maxila (parede inferior ou assoalho).¹

A extensão do SM em adultos é variada, podendo se expandir para o processo alveolar da maxila em cerca de 50% da população. Nestes casos, o SM apresenta uma íntima relação com as raízes dos pré-molares e molares superiores. Em alguns casos o assoalho do SM pode se estender até a região da raiz do canino.²

Devido à proximidade das raízes dos dentes posteriores com o assoalho do SM e a inervação comum de ambos, há possibilidade de patologias que acometem o SM provocarem sintomas nos dentes.³ Da mesma forma, uma inflamação pulpar pode afetar a integridade do assoalho do SM. O desenvolvimento de lesões periapicais em dentes que estão próximos ou até mesmo invaginados no SM pode provocar alterações inflamatórias na mucosa sinusal e, posteriormente, o desenvolvimento de sinusites.^{4,5,6}

Exames por imagem que evidenciem os seios maxilares e estruturas anatômicas adjacentes, como dentes e cavidade nasal, são essenciais para um diagnóstico preciso de diferentes situações que podem levar ao desenvolvi-

mento de sinusites. Atualmente, a tomografia computadorizada de feixe cônico (TCFC) deve ser o exame de escolha quando se pretende verificar uma possível origem odontogênica de sinusites, uma vez que as reconstruções axiais, coronais e sagitais permitem avaliar a relação dos dentes com diversas estruturas anatômicas,^{7,8} dentre elas o assoalho do SM e alterações resultantes na mucosa sinusal.⁹

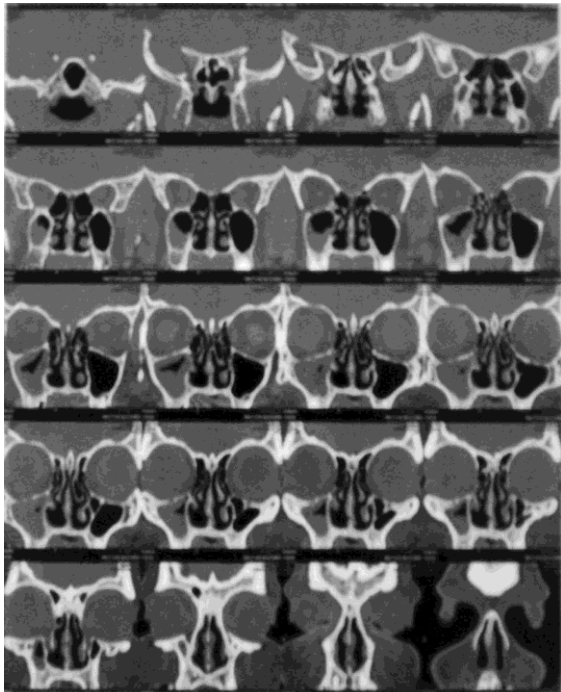
O objetivo deste artigo foi destacar, por meio da apresentação de um caso clínico, a importância da TCFC como método complementar de imagem para diagnóstico de sinusite odontogênica.

2 DESCRIÇÃO DO CASO

Paciente do gênero feminino, 51 anos, compareceu à Faculdade de Odontologia da Universidade Federal de Juiz de Fora (FO/UFJF) (Juiz de Fora, Minas Gerais, Brasil) com diagnóstico de sinusite maxilar recorrente do lado direito, realizado há um ano por otorrinolaringologista. O exame de tomografia computadorizada de feixe em leque (TCFL) solicitado à época evidenciava extenso velamento do seio maxilar direito, porém não demonstrava possível relação com origem odontogênica (Figura 1). O tra-

tamento inicial proposto, à base de antibióticos, não foi suficiente para a remissão total da patologia.

Figura 1 - Cortes coronais de TCFL evidenciando extenso velamento do seio maxilar direito



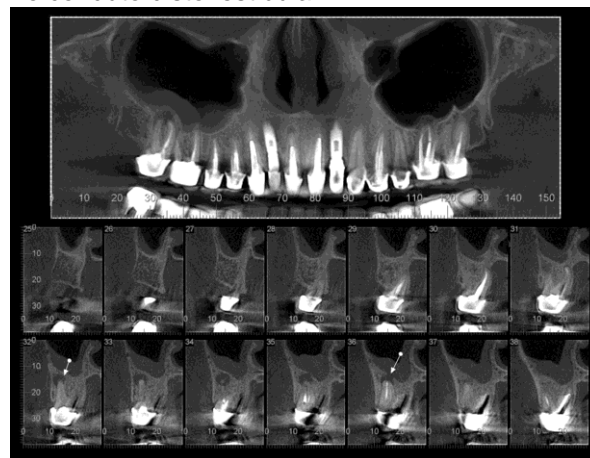
Devido a não remissão total da sinusite com o tratamento médico proposto, a paciente foi encaminhada para avaliação por um Cirurgião Dentista da Clínica de Especialização em Endodontia da FO/UFJF, onde foi levantada a hipótese da origem odontogênica para tal patologia.

Um exame radiográfico periapical da região posterior direita da maxila evidenciou íntima relação dos ápices radiculares dos dentes 16 e 17 (1º e 2º molares superiores do lado direito) com o assoalho do seio, bem como presença

de lesão osteolítica inflamatória periapical associada ao dente 17. Porém não foi possível observar com a técnica utilizada, a relação de proximidade de tal lesão com o assoalho de SM.

Em função da sobreposição de imagens, inerente à técnica radiográfica periapical, foi solicitado exame de TCFC para complementação do estudo do caso. Nesse exame foi possível observar o rompimento da cortical do assoalho do SM, provocada pela lesão osteolítica inflamatória periapical associadas às raízes vestibulares do dente 17. Observou-se ainda que conduto distovestibular apresentava-se sem intervenção endodôntica (conduto hipodenso) (Figura 2).

Figura 2 - Corte panorâmico e cortes parassagittais de TCFC evidenciando velamento parcial do SM direito, com rompimento da cortical do assoalho devido à presença de lesão osteolítica inflamatória nas raízes vestibulares do dente 17, bem como ausência de intervenção endodôntica no conduto distovestibular.



O tratamento odontológico proposto foi o retratamento endodôntico do

dente 17. Entretanto, constatou-se que o antagonista do referido dente estava comprometido endoperiodotalmente, e deveria ser extraído. Desta forma, após esclarecimentos feitos à paciente, optou-se também pela exodontia do dente 17. Após a realização deste procedimento, a paciente foi encaminhada ao otorrinolaringologista responsável, para a realização de tratamento complementar com antibióticos e meatotomia média, para drenagem da secreção retida no interior do seio. Após proervação de 90 dias a paciente apresentava-se assintomática.

3 DISCUSSÃO

O SM possui tamanhos variáveis em cada indivíduo, estando diretamente relacionado à faixa etária. Seu desenvolvimento completo se dá entre 12 e 14 anos, coincidindo com o final da erupção dos molares superiores permanentes e com o desenvolvimento dos processos alveolares. Em algumas pessoas, a expansão do SM continua durante toda vida, resultando em uma extensão alveolar de seu assoalho em direção aos ápices radiculares dos dentes superiores posteriores. Existem casos nos quais as raízes dos dentes superiores se projetam dentro da cavidade sinusal, ficando

os ápices radiculares circundados pelo mucoperiósteo do SM.¹⁰

Devido à relação de proximidade dos dentes superiores posteriores com o SM, alguns estudos relataram que 10 a 12% dos casos de sinusites apresentam etiologia odontogênica.^{4,10,11} Contudo, estudos baseados em imagens de TC têm mostrado que as sinusites de origem odontogênica não são uma condição rara, sendo que até 86% dos casos podem apresentar tal etiologia.^{3,6}

Esta situação pode ser exemplificada pelo estudo de Longhini, Branstetter e Ferguson¹⁰ em que relataram casos de cinco pacientes que se submeteram a aproximadamente três cirurgias cada, para tratamento de sinusopatias. Porém, os sintomas de sinusite não regrediram, persistindo entre três e quinze anos, até que as reais etiologias odontogênicas fossem descobertas e tratadas. Da mesma forma, no presente caso, a intervenção médica não foi suficiente para a regressão dos sinais e sintomas de sinusite, passando-se a considerar a possibilidade da origem odontogênica.

A detecção da etiologia odontogênica de patologias que acometem o SM vem ganhando atenção, principalmente nos casos que não respondem à

terapia convencional. Nesses casos, exames complementares por imagem são essenciais para um diagnóstico preciso. Radiografias bidimensionais comumente utilizadas, como a projeção pósterio-anterior de Waters, radiografia panorâmica e radiografia periapical, podem mascarar a verdadeira origem odontogênica de casos de sinusites maxilares, uma vez que a sobreposição das estruturas dificulta o diagnóstico. Desta forma, a utilização de técnicas que evidenciem as estruturas nos três planos (sagital, coronal e axial), eliminando a sobreposição, são extremamente importantes para um correto diagnóstico, especialmente na região posterior da maxila, onde dentes multirradiculados se sobrepõem ao SM.^{5,10,11}

Os exames tridimensionais têm sido utilizados como uma ferramenta de confirmação de diagnóstico para definir a etiologia da sinusite maxilar na maioria dos casos.^{4,13,14} Até o presente momento, a TCFL tem sido considerada o exame padrão para o diagnóstico de sinusite maxilar. Porém, apesar de apresentar informações detalhadas da região maxilofacial, nem sempre é capaz de revelar a causa odontogênica das sinusites, o que se deve, principalmente, à sua resolução espacial relativamente baixa.⁵

No caso relatado, a TCFL não evidenciou alterações periapicais nos dentes posteriores do lado do SM acometido, o que, provavelmente, foi o motivo para a não suspeição da etiologia odontogênica, num primeiro momento. Após a não remissão da sintomatologia mediante o tratamento convencional, a paciente foi então encaminhada ao Cirurgião Dentista, que solicitou uma radiografia periapical para avaliação dos dentes superiores posteriores do lado direito. Da mesma forma, tal exame não evidenciou detalhadamente alterações nas regiões periapicais analisadas, ressaltando-se a necessidade da realização de um exame mais acurado e que eliminasse, ou comprovasse, a possibilidade da etiologia odontogênica da sinusite.

O advento da TCFC na Odontologia ampliou as possibilidades de diagnóstico por imagem da região maxilofacial. As imagens de TCFC, além de necessitarem de menor dose de radiação, permitem a visualização da região acometida em profundidade, por meio dos cortes sequenciais oblíquos, eliminando as sobreposições inerentes às radiografias periapicais.⁷ Além disso, a sua alta resolução espacial pode auxiliar no diagnóstico de sinusite odontogênica, devendo ser o exame de escolha quando

se pretende investigar a etiologia de sinusite maxilar não responsiva ao tratamento convencional.^{14,15} Apesar do grande número de estudos avaliando as diversas aplicações da TCFC no diagnóstico de diferentes condições que acometem a região maxilofacial, ainda são restritos os que avaliam sua aplicação no diagnóstico de sinusites odontogênicas.^{5,11,13}

No presente estudo, a TCFC foi fundamental na determinação da origem odontogênica da sinusite. Por meio das imagens obtidas, pôde-se observar nos cortes sequenciais oblíquos, presença de lesão osteolítica inflamatória periapical adjacente às raízes vestibulares do dente 17 com rompimento da cortical do assoalho do SM na região afetada, e ainda a ausência de intervenção endodôntica em um dos condutos radiculares. A comunicação direta entre a lesão periapical e o SM, bem como a presença do conduto distovestibular sem tratamento, representavam uma fonte direta de con-

taminação e um estímulo contínuo à proliferação de microorganismos, justificando a não remissão da patologia. Após a remoção da causa do processo infeccioso, associada à terapia medicamentosa e à meatotomia média, constatou-se completa remissão dos sinais e sintomas da sinusite, comprovando sua origem odontogênica.

4 CONSIDERAÇÕES FINAIS

Devido à possibilidade de etiologia odontogênica de sinusites maxilares, é fundamental a realização de um diagnóstico preciso, a fim de se estabelecer um tratamento que leve à remoção da causa da patologia. A TCFC constitui um importante método complementar de diagnóstico de sinusites de origem odontogênica e deve ser o exame por imagem de escolha, uma vez que possibilita a visualização tridimensional da região de interesse, detalhando as estruturas anatômicas envolvidas.

REFERÊNCIAS BIBLIOGRÁFICAS

1. Arijji Y, Obayashi N, Goto M, Izumi M, Naitoh M, Kurita K et al. Roots of the maxillary first and second molars in horizontal relation to alveolar cortical plates and maxillary sinus: computed tomography assessment for infection spread. *Clin Oral Invest.* 2006; 10: 35–41.
2. Kwak HH, Park HD, Yoon HR, Kang MK, Koh KS, Kim HJ. Topographic anatomy of the inferior wall of the maxillary sinus in Koreans. *Int J Oral Maxillofac Surg.* 2004; 33: 382-88.

3. Maillet M, Bowles WR, McClanahan SL, John MT, Ahmad M. Cone-beam computed tomography evaluation of maxillary sinusitis. *J Endod.* 2011; 37; 753-57.
4. Mehra P, Jeong D. Maxillary sinusitis of odontogenic origin. *Curr Allergy Asthma Rep.* 2009; 238-43.
5. Nair UP, Nair MK. Maxillary sinusitis of odontogenic origin: cone-beam volumetric computerized tomography-aided diagnosis. *Oral Surg Oral Med Oral Pathol Oral Radiol Endod.* 2010; 110: e53-e57.
6. Obayashi N, Arijji Y, Goto M, Izumi M, Naitoh M, Kurita K et al. Spread of odontogenic infection originating in the maxillary teeth: computerized tomographic assessment. *Oral Surg Oral Med Oral Pathol Oral Radiol Endod.* 2004; 98:223-31.
7. Junqueira RB, Verner FS, Vilela EM, Devito KL, Chaves MGAM, Carmo AMR. Tomografia computadorizada de feixe cônico como instrumento complementar de diagnóstico e planejamento cirúrgico de cisto radicular: relato de um caso clínico. *Rev Odontol UNESP.* 2011; 40: 338-43.
8. Tyndall DA, Kohltfarber H. Application of cone beam volumetric tomography in endodontics. *Aust Dent J.* 2012; 57: 72-81.
9. Cymerman JJ, Cymerman DH, O'dwyer RS. Evaluation of odontogenic maxillary sinusitis using cone-beam computed tomography: three case reports. *J Endod.* 2011; 37: 1465-69.
10. Brook I. Sinusitis of odontogenic origin. *Otolaryngol Head Neck Surg.* 2006; 135: 349-55.
11. Shahbazian M, Jacobs R. Diagnostic value of 2D and 3D imaging in odontogenic maxillary sinusitis: a review of literature. *J Oral Rehabil.* 2012; 39: 294-300.
12. Longhini AB, Branstetter BF, Ferguson BJ. Unrecognized odontogenic maxillary sinusitis: a cause of endoscopic sinus surgery failure. *Am J Rhinol Allergy.* 2010; 24: 296-300.
13. Pazera P, Bornstein MM, Pazera A, Sendi P, Katsaros C. Incidental maxillary sinus findings in orthodontic patients: a radiographic analysis using cone beam computed tomography (CBCT). *Orthod Craniofac Res.* 2011; 14: 17-24.
14. Ritter L, Lutz J, Neugebauer J, Scheer M, Dreiseidler T, Zinser MJ et al. Prevalence of pathologic findings in the maxillary sinus in cone-beam computerized tomography. *Oral Surg Oral Med Oral Pathol Oral Radiol Endod.* 2011; 111: 634-40.
15. Nurbakhsh B, Friedman S, Kulkarni GV, Basrani B, Lam E. Resolution of maxillary sinus mucositis after endodontic treatment of maxillary teeth with apical periodontitis: a cone-beam computed tomography pilot study. *J Endod.* 2011; 37: 1504-11.